

## Aneurisma del arco palmar arterial.

Ponce Cano AI.<sup>1</sup>, Esteban Álvarez V.<sup>1</sup>, Díaz López M.<sup>1</sup>

---

**Correspondencia:** Ana Isable Ponce Cano. E-mail: aiponcecano@hotmail.com

**Palabras clave:** Aneurisma — Arco palmar — Aneurismorrafia

**Keywords:** Aneurysm — Palmar arch — Aneurysmorrhaphy

Se trataba de una tumoración pulsátil dolorosa en la cara palmar de la mano derecha, sin traumatismo previo, exposición laboral, ni otras causas aparentes. El paciente era un varón de 67 años con antecedentes de diabetes e hipertensión. Se realizó un angioTC que mostró un aneurisma dependiente del arco palmar. Dada la sintomatología, se decidió resección del mismo. El procedimiento se llevó a cabo bajo anestesia local y sedación. Se disecó el aneurisma y se controlaron tres ramas arteriales: una proximal ocluida y dos distales permeables. El aneurisma se resecó mediante aneurismorrafia para preservar el flujo de las ramas arteriales distales. No hubo incidencias intraoperatorias ni complicaciones al alta o en el seguimiento.

---

<sup>1</sup>Servicio de Angiología y Cirugía Vascular. HGUCR.

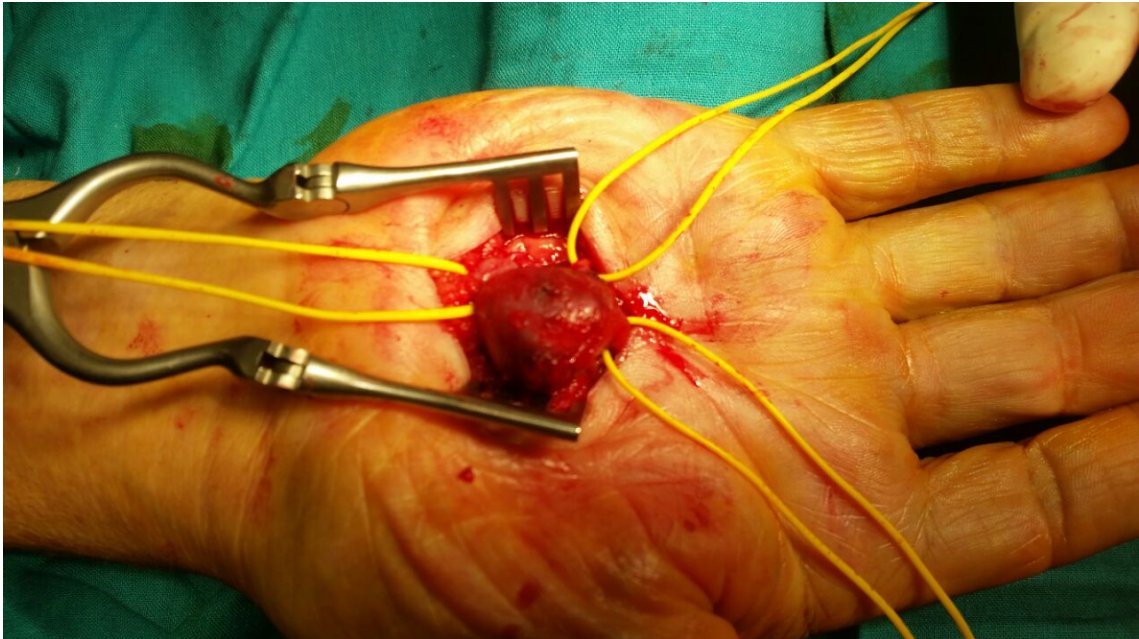


Fig. 1. Imagen intraoperatoria del aneurisma y las ramas arteriales controladas mediante vessel loops.